胎儿左无名静脉异常超声诊断线索及临床意义

刘艳芳[1] 刘向娇[1] 李玲[2] 赵琴[1] 欧阳春艳[1] 尚宁[1]
(1.广东省妇幼保健院 超声科,广东 广州 510442;2.广东省妇幼保健院 产前诊断科,广东 广州 510442)

【摘要】 目的 探讨胎儿左无名静脉异常的超声诊断线索及临床意义。**方法** 回顾性分析 2012 年 1 月至 2023 年 4 月于广东省妇幼保健院超声诊断胎儿左无名静脉异常的类型,总结超声诊断线索。**结果** ①10 例胎儿左无名静脉异常(left brachio-cephalic vein,LBCV)中 3 例(30%)主动脉弓下 LBCV,2 例(20%)食管后 LBCV,1 例(10%)胸腺内 LBCV,4 例(40%)左无名静脉增宽。②3 例主动脉弓下 LBCV 中 1 例伴巨细胞病毒感染,引产;2 例食管后 LBCV 中 1 例合并复杂畸形,引产;1 例胸腺内 LBCV 未合并其他结构异常;4 例无名静脉增宽中 2 例合并血管畸形,2 例合并轻微异常。③8 例胎儿出生,情况良好。**结论** 不同类型异常胎儿左无名静脉具有特征性的超声征象,产前区分无名静脉异常类型具有重要的临床意义。

【关键词】 胎儿;左无名静脉;超声特征
【中图分类号】 R714.53, R445.1 **【文献标识码】** A

Ultrasound diagnostic clues and significance of anomalous fetal Left Brachiocephalic Vein

Liu Yanfang[1], Liu Xiangjiao[1], Li Ling[2], Zhao Qin[1], Ou Yang chunyan[1], Shang Ning[1]
(1. Department of Ultrasound, Guangdong Women and Children Hospital, Guangzhou, Guangdong 510442, China; 2. Department of Prenatal Diagnosis, Guangdong Women and Children Hospital, Guangzhou, Guangdong 510442, China)

【Abstract】 Objective To investigate the ultrasound diagnostic clues and significance of anomalous fetal Left Brachiocephalic Vein (LBCV). **Methods** The types of anomalous fetal LBCV were retrospectively analyzed and ultrasound diagnostic clues were summarized. **Results** ① There were 10 cases of abnormal LBCV, of which 3 cases (30%) were subaortic LBCV, 2 cases (20%) were posterior esophageal LBCV, 1 case (10%) were intrathymic LBCV, and 4 cases (40%) were LBCV widening. ② Among 3 cases of subaortic LBCV, 1 case was accompanied by cytomegalovirus infection and induced labor; Among 2 cases of posterior esophageal LBCV, 1 case was complicated with malformation and induced labor; 1 case of intrathymic LBCV without other structure abnormalities; Among 4 cases of LBCV widening, 2 cases had vascular malformations and 2 cases had mild abnormalities. ③ 8 cases were born and showed good growth. **Conclusion** Different types of abnormal LBCV have characteristic Ultrasonic features. Distinguishing the types of abnormal LBCV before delivery has important clinical significance.

【Key words】 fetal; left brachiocephalic vein; ultrasonic features

左无名静脉异常是一种罕见的体静脉畸形[1]。单纯左无名静脉走行异常血流动力学虽无明显改变,但是会增加日后心脏手术的难度及风险[2]。本文重点介绍在检查过程中如何发现胎儿左无名静脉(left brachio-cephalic vein,LBCV)异常,总结各类型无名静脉异常的超声特征,并随访胎儿预后。

DOI: 10.13470/j.cnki.cjpd.2024.02.007

1　资料与方法

1.1　一般资料　2012 年 1 月至 2023 年 4 月于广东省妇幼保健院超声诊断胎儿 LBCV 异常并临床确诊病例 10 例,2 例双胎,8 例单胎;2 例本院首诊,8 例外院转诊。2 例引产尸解证实 LBCV 异常,8 例出生后不同时间影像学检查证实 LBCV 异常。诊断时孕周 22～36^{+}周,中位孕周 26 周,孕妇年龄 20～37 岁,平均年龄(27.4±5.52)岁。

1.2　仪器与方法　采用飞利浦 IE33 彩色多普勒超声仪,C5-1,频率为 2.3～4.6MHz 及 GE VolusonE8 彩色多普勒超声仪,C5-1、频率为 1～5MHz 对胎儿进行常规切面扫查,若发现异常增加其它切面。胎儿左无名静脉超声特征:3VT 切面正常左无名静脉位于主动脉弓三个分支横断面的前方、胸腺后方,汇人上腔静脉;主动脉弓切面左无名静脉位于升主动脉上方;若上述切面未探及左无名静脉,考虑胎儿左无名静脉异常。

2　结果

2.1　10 例中 2 例(20%)食管后 LBCV(图 1、图 2),3 例(30%)主动脉弓下 LBCV(图 3、图 4、图 5),1 例(10%)胸腺内 LBCV,4 例(40%)左无名静脉增宽。

2.2　2 例(20%)未合并其他异常,8 例(80%)合并其他异常,其中 2 例球拍状胎盘。10 例胎儿其他异常情况,染色体情况及胎儿结局见表 1。

表 1　10 例胎儿左无名静脉异常病例的临床资料

编号	LBCV 异常类型	转诊	其他异常	染色体检查情况	胎儿结局
1	主动脉弓下	是	无	NIPT 未见异常	外院出生检查
2	主动脉弓下	否	侧脑室稍增宽	脐血巨细胞病毒感染	引产尸解
3	主动脉弓下	是	动脉导管扭曲	NIPT 未见异常	外院出生检查。
4	食管后	是	无	羊水穿刺未见异常	外院出生检查
5	食管后	是	淋巴管瘤;右侧颈静脉增宽;双手姿势异常;腹腔积液	羊水穿刺未见异常	引产尸解
6	胸腺内	是	球拍状胎盘	未行染色体检查	外院出生检查
7	内径增宽	是	左肩背部血管瘤	羊水穿刺未见异常	本院 CT 检查
8	内径增宽	是	腹围小于孕周	未行染色体检查	外院出生检查
9	内径增宽	是	球拍状胎盘	未行染色体检查	本院超声检查
10	内径增宽	否	硬脑膜 A-V 瘘	NIPT 未见异常	本院 CT 及 MRI 检查

注:LBCV:左无名静脉;NIPT:无创产前基因检测。

2.3　8 例胎儿出生,均证实左无名静脉异常存在,其中 1 例合并血管瘤,1 例合并硬脑膜 A-V 瘘,生后均行手术治疗,疗效较好;2 例胎儿伴随轻微异常,4 例胎儿孤立性左无名静脉异常,生后均未进行治疗,家属反馈小孩一般情况好。2 例引产病例中 1 例为巨细胞病毒感染,1 例为严重多发畸形。

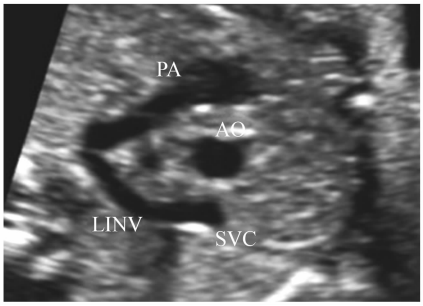

图 1　病例 4 食管后左无名静脉声像图

注:PA:肺动脉;AO:主动脉;SVC:上腔静脉;LINV:左无名静脉。

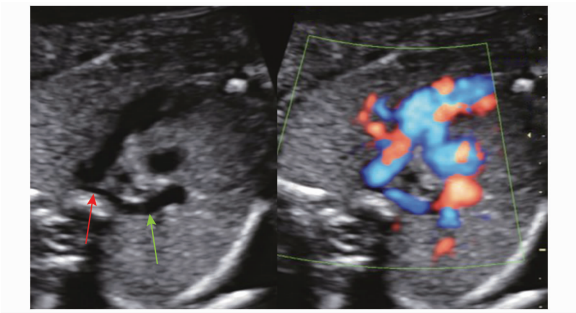

图 2　病例 4 食管后方见条状无回声区(红色箭头),与增宽的奇静脉相连(绿色箭头),彩色多普勒可见两者颜色不同

3　讨论

左颈内静脉与左锁骨下静脉汇合成左无名静脉,也称左头臂静脉,下行,于主动脉弓上方回流入上腔静脉。胚胎期左、右前主静脉之间的横向吻合血管发育障碍时,可能导致左无名静脉走行异常[3,4]。胎儿 LBCV 走行异常包括主动脉弓下

LBCV、食管后 LBCV、双 LBCV、LBCV 胸腺内走行[5],文献报道主动脉弓下 LBCV 为胎儿 LBCV 异常最常见类型[6],本研究中无胎儿双 LBCV,主动脉弓下 LBCV 3 例占 30%,并非最常见类型,而胎儿 LBCV 增宽为本研究中最常见类型,可能与本研究病例少有关。

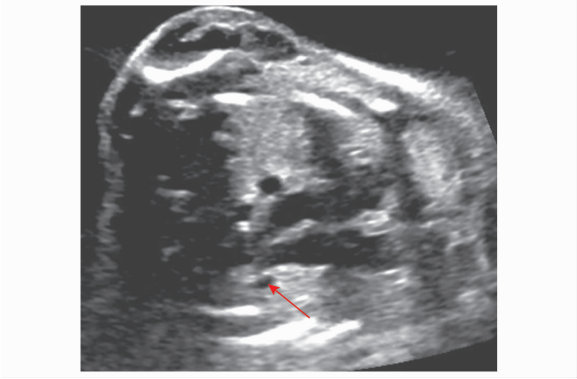

图 3 病例 1 左无名静脉弓下走行,三血管气管切面肺动脉左旁见一管状无回声区(红箭头)

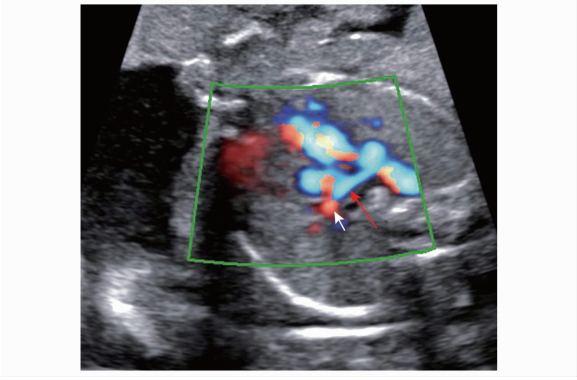

图 4 病例 1 追踪该管状无回声,可见在主动脉后方汇入上腔静脉(红箭头)

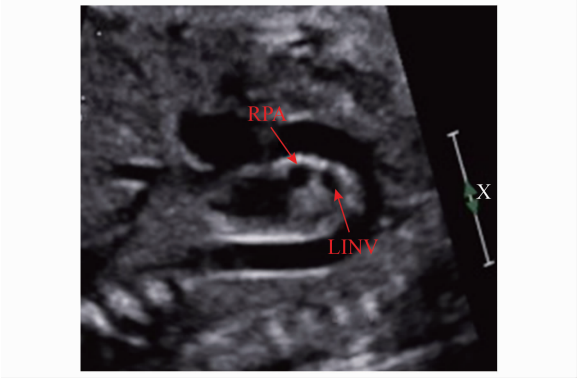

图 5 病例 1 主动脉弓切面,左无名静脉位于右肺动脉后上方

注:RPA:右肺动脉;LINV:左无名静脉。

在检查胎儿主动脉弓下 LBCV 时首先发现三血管气管切面肺动脉左旁见一血管回声,频谱多普勒探及静脉血流,连续扫查可见该血管于主动脉弓横断面后方汇入右上腔静脉,主动脉弓三个分支横断面的前方、胸腺后方未探及左无名静脉,主动脉弓切面主动脉弓下方可探及两根血管横断面,靠近升主动脉者为右肺动脉,其后上方为 LBCV,彩色多普勒显示两根血管内血流方向相反。正常胎儿主动脉弓下方仅见右肺动脉血管横断面,在主动脉弓下方同时存在血管断面和气管断面,需要彩色多普勒进行鉴别。胎儿主动脉弓下 LBCV 与圆锥动脉干畸形和右位主动脉弓相关[7,8,9],所以当发现胎儿主动脉弓下 LBCV 时需要关注是否存在主动脉及肺动脉相关异常。本研究主动脉弓下 LBCV 未发现其他心脏结构异常。胎儿主动脉弓下 LBCV 需要与永存左上腔静脉及心上型肺静脉异位引流鉴别,永存左上腔静脉及心上型肺静脉异位引流于三血管气管切面肺动脉左侧均可见血管回声,追踪异常血管起源、走行路径与汇入部位可进行鉴别。本研究发现孤立型胎儿主动脉弓下 LBCV 或合并轻微异常时,胎儿预后较好,当胎儿合并巨细胞病毒感染时预后较差。

2 例食管后 LBCV 检查时发现三血管切面见一条血管走行于主动脉和气管后方,频谱多普勒探及静脉血流频谱,连续扫查可见此血管与扩张的奇静脉连接,汇入上腔静脉,彩色多普勒呈双色 U 形环,其右侧为扩张的奇静脉,左侧为左无名静脉,主动脉弓横断面的前方、胸腺后方未探及左无名静脉,主动脉弓切面可见此血管位于降主动脉起始部后方。文献报道食管后 LBCV 常伴圆锥动脉干畸形和右位主动脉弓[10],也伴有心外畸形[8]及染色体异常[11]。本研究中 1 例合并严重心外畸形引产,与文献报道一致。1 例孤立性食管后左无名静脉,羊水穿刺检查无异常,生后心脏检查证实产前诊断,小孩生长发育正常。故当产前发现食管后 LBCV 时需要关注胎儿是否合并其他心内畸形、心外畸形,并建议孕妇进行遗传咨询排除染色体异常。当胎儿食管后 LBCV 未合并心内心外及染色体异常时,预后较好。

胸腺内 LBCV 1 例(10%)是本研究中最少见的类型。笔者检查时在三血管气管切面右上腔静脉旁探及不规则无回声区,频谱多普勒探及静脉血流频谱,追踪该血管走行于胸腺内,形态呈弯弓状,汇入右上腔静脉。文献报道 2%的胸腺内 LBCV 合并心内畸形时,畸形程度较轻,预后较好[8]。本例为孤立

性左头臂静脉胸腺内走行,预后好。

胎儿主动脉弓下 LBCV,食管后 LBCV、胸腺内 LBCV 只是左无名静脉走行路径与正常左无名静脉不同,但是最终汇入点仍然是上腔静脉,血流动力学无明显改变,所以单纯左无名静脉走行异常时胎儿生后无明显临床症状,不影响生长发育及生活,但是左无名静脉走行异常增加了生后心脏手术的难度及风险,所以产前及早诊断仍然具有重要价值。

胎儿 LBCV 内径测量标准[11]:diameter(mm)=(0.1442×GA)−0.8812(GA 孕周,SD 0.31)。文献报道[8,12]左无名静脉增宽与心内型完全性肺静脉引流相关,与颅内动静脉畸形相关[8]。本研究 2 例无名静脉稍增宽病例产前未见其他结构异常,出生后生长发育良好,推测无名静脉稍增宽可能是正常变异。2 例无名静脉明显增宽,内径可达同孕周正常胎儿 2 倍以上,1 例合并硬脑膜动静脉瘘,可探及上腔静脉明显增宽迂曲,笔者在检查过程中首先发现三血管气管切面主动脉水平血流颜色呈红蓝变化,引起关注,探其原因是增粗的左无名静脉与升主动脉血流呈现叠加。1 例合并左肩背区血管瘤并动静脉瘘,可探及心脏增大。左无名静脉明显增宽时,可能因为血流回流受阻或汇入血流增加,这提示当发现胎儿左无名静脉明显增宽时,检查医师要仔细观察心内及心外是否存在其它异常,寻找无名静脉增宽的原因,除了直接观察无名静脉情况,间接征象观察也不容忽视(如心脏增大,上腔静脉增宽),本研究提示颅内血管畸形及体表或皮下血管瘤也是胎儿期左无名静脉增宽的原因。2 例胎儿左无名静脉稍增宽生后生长发育无明显异常,2 例胎儿合并血管畸形生后行介入手术治疗,疗效好。

4 结论

三血管切面、三血管气管切面及主动脉弓切面是发现胎儿左无名静脉异常的重要切面。不同类型胎儿左无名静脉异常具有特征性超声征象,之所以发现胎儿左无名静脉异常是因为在产前检查的常规切面发现了一些异常征象,这些异常征象引导我们去观察其起源、路径及汇入情况,这也有助于胎儿 LBCV 异常的鉴别诊断。胎儿左无名静脉虽不属于产前常规检查内容,但由于主动脉弓下 LBCV 可能合并圆锥动脉干畸形和右位主动脉弓,而食管下 LBCV 可能伴有心内心外畸形及染色体异常,故仍建议当产前发现左无名静脉异常时有必要区分其异常类型,注意观察是否伴随其他心内及心外异常,指导患者进行产前咨询。

参 考 文 献

[1] NAGASHIMA M, SHIKATA F, OKAMURA T, et al. Anomalous subaortic left brachiocephalic vein in surgical cases and literature review[J]. CLIN ANAT,2010,23(8):950-955.

[2] 刘芳,杨敏,顾小宁,等.彩色多普勒超声诊断胎儿永存左上腔静脉及相关畸形的临床意义[J].中国超声医学杂志,2015,31(6):534-536.

[3] 付煜玮,翁宗杰,孙宝娟,等.胎儿超声心动图结合大血管铸型对胎儿心脏畸形的漏误诊分析[J].中国超声医学杂志,2017,33(4):322-325.

[4] 丁洁,施海建,梁喜,刘俊.胎儿左头臂静脉走行异常的超声诊断及其与染色体异常相关性的初步研究[J].南京医科大学学报(自然科学版),2023,43(1):84-87.

[5] HAN J, HAO X, HE Y. Fetal retroesophageal left brachiocephalic vein with U-shaped vascular ring on four-dimensional color Doppler ultrasound[J]. ULTRASOUND OBST GYN,2018,51(4):561-562.

[6] 容跃,董虹美,冉素真,等.产前超声心动图诊断胎儿左无名静脉走行异常及合并心内畸形的临床价值[J].中国超声医学杂志,2021,33(9):1028-1031.

[7] 易艳,刘涛,熊奕,等.产前超声诊断胎儿主动脉弓下左无名静脉的临床意义[J].中华超声影像学杂志,2016,25(12):1037-1040.

[8] GAETA G, FESSLOVA V, VILLANACCI R, et al. Prenatal Diagnosis and Postnatal Outcomes of Left Brachiocephalic Vein Abnormalities: Systematic Review[J]. J Clin Med,2022,11(7):1-17.

[9] DONG SZ, ZHU M. MR imaging of subaortic and retroesophageal anomalous courses of the left brachiocephalic vein in the fetus[J]. Sci Rep,2018,8(1):1-6.

[10] HAN J,SUN L,GU X,et al. Prenatal Diagnosis of the Fetal Retroesophageal Left Brachiocephalic Vein: Case Series and Review of the Literature[J]. J ULTRAS MED, 2020,39(2):397-405.

[11] CHENG YKY, LAW KM, CHAK PK, et al. Prenatal Diagnosis of a Retroesophageal Left Brachiocephalic Vein: Two Case Reports[J]. J ULTRAS MED, 2017,36(5):1065-1069.

[12] CHAOUI R, HELING KS, KARL K,et al. Ultrasound of the fetal veins part 2: Veins at the cardiac level[J]. Ultraschall Med, 2014,35(4):302-318.

(收稿日期:2024-06-08)

编辑:杨颖俊